Microangiopathie thrombotique induite par association Carfilzomib/Paxlovid

Carole Philipponnet, Julien Aniort, Alba Atenza, Bertrand Souweine, Anne-Elisabeth Heng (CHU de Clermont Ferrand)

- **Microangiopathies thrombotiques (MAT)** = maladies rares, menaçant le pronostic vital.

- Etiologies des MAT multiples :
  - **primitives** (PTT ou SHUa)
  - **ou secondaires** (médicament, infection, maladie auto-immune…).

- Patient de 73 ans traité pour un **myélome** multiple à chaine légère kappa, en rémission complète sous traitement par **Carfilzomib**/Déxaméthasone. Diagnostic **d'infection à Sars-Cov 2** motivant prescription de **Paxlovid.**

- Admission en réanimation 3 jours plus tard **pour insuffisance rénale oligo-anurique** requérant l'hémodialyse avec stigmates de microangiopathie thrombotique (**anémie hémolytique avec schizocytes** et **thrombopénie).**

→ Diagnostic de **MAT secondaire à une toxicité du Carfilzomib**, dans contexte de surdosage du fait d'une interaction avec le **Paxlovid** (cytochrome P450).

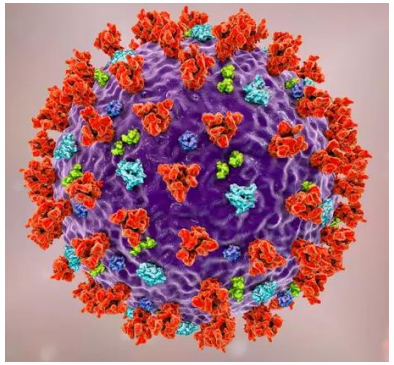

- Suspension du Paxlovid et du Carfilzomib et initiation de l'**Eculizumab** permettant l'amélioration progressive de la fonction rénale avec sevrage de l'hémodialyse (insuffisance rénale séquellaire avec créatinine 130µmol/L à M3) et disparition de l'hémolyse.

- **Carfilzomib** = **inhibiteur irreversible du proteasome** .

Médicament pourvoyeur de **MAT secondaire induite par les medicaments**

Hypothèses physiopathologiques :
- inhibition de la voie NFkB, baisse du facteur angiogénique VEGF au niveau podocytaire → dysfonction endothéliale
- activation de la voie alterne du complément

- **Paxlovid** (Nirmatrelvir/Ritonavir) = **antiviral** ciblant une enzyme clé pour le cycle du SARS-CoV-2. **Inducteur enzymatique** puissant.

- **Coadministration Carfilzomib/Paxlovid** → accumulation du Carfilzomib responsable de l'apparition d'une MAT médicamenteuse

- Evolution MAT au Carfilzomib dans contexte de surdosage induit par un traitement par Paxlovid semble avoir une évolution favorable sous Eculizumab.

- Contexte de **pandémie COVID-19** et de l'usage massif de Paxlovid → nécessité de **précautions chez les patients sous inhibiteur du protéasome.**

.

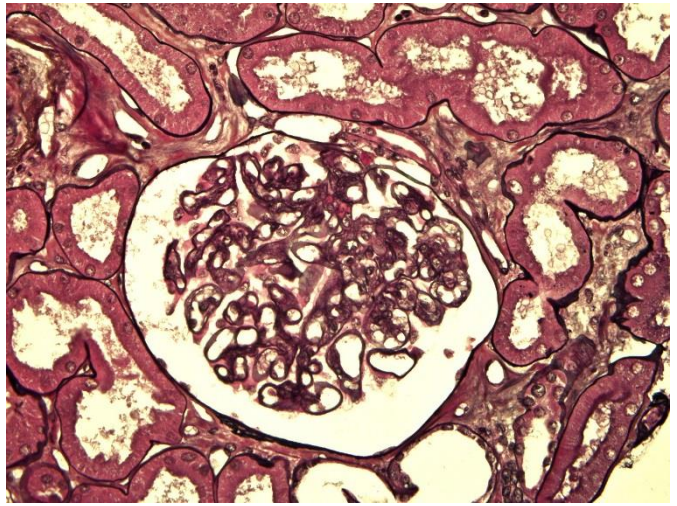

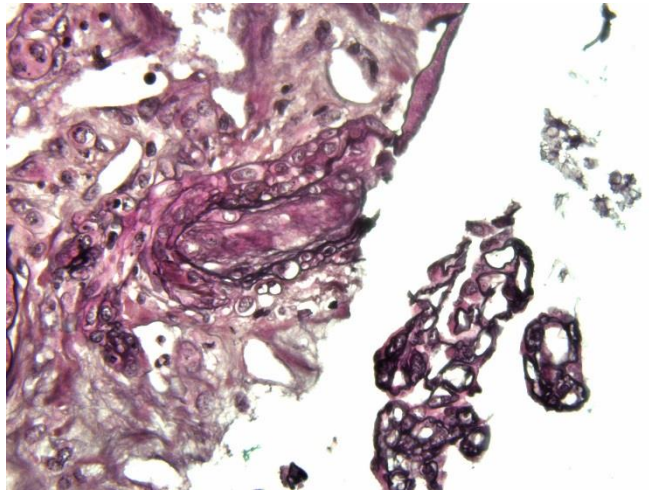

Biopsie rénale

1- **Endothéliose, doubles contours**

2- **Thrombi artériolaire**